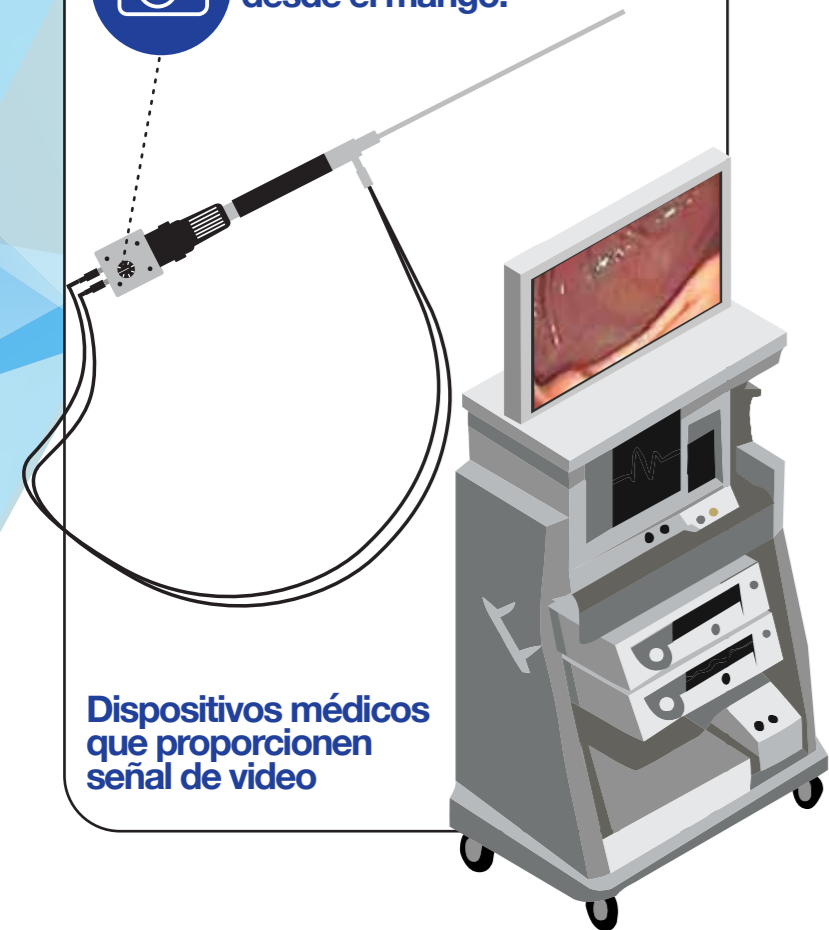



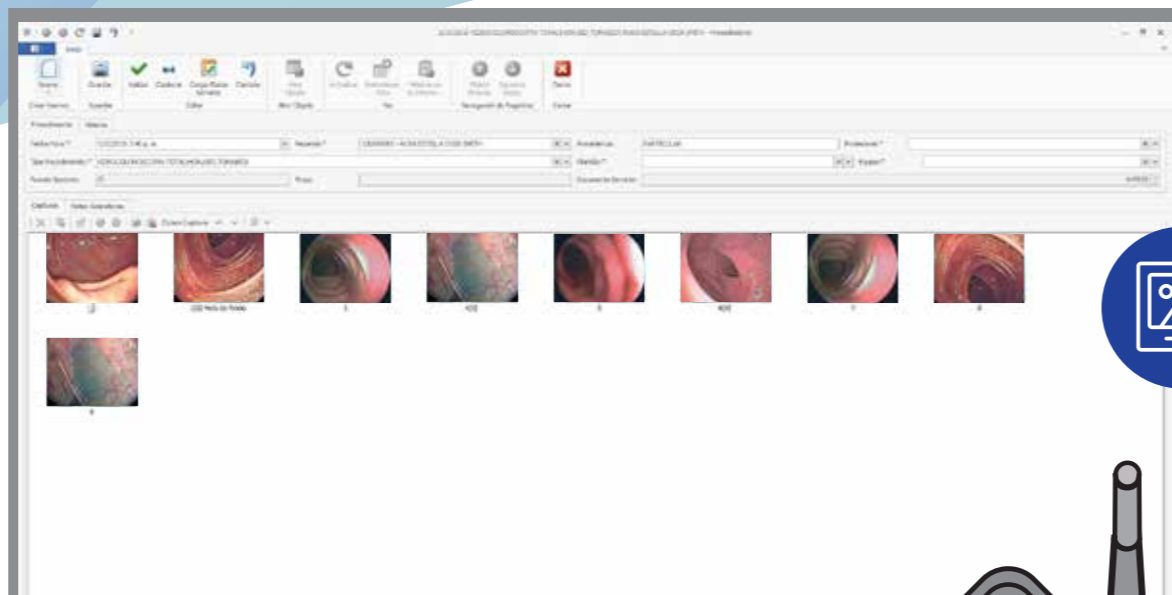

  
**Capturing**  
powered by **Medvision**

# 1 Endocámara

 Capturas tomadas desde el mango.



Dispositivos médicos que proporcionen señal de video



# 2 Procesamiento



Procesamiento de imágenes

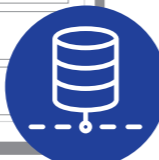Renta

Venta

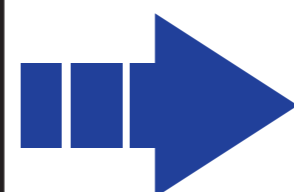
Modelos de negocio



Configuración remota



Base de datos pacientes



# 3 Generación de reportes

CLÍNICA DIAGNÓSTICA ESPECIALIZADA

5/10/2016 3:40:00 p. m.

**VIDEOCOLONOSCOPIA TOTAL (HON, SED, TOMABIO)**

Paciente: ROSA ESTELLA OSSA SMITH  
 Documento Id.: 10000000  
 Edad: 64 Años  
 Procedencia: PARTICULAR  
 Equipo: Alguno de esos equipos - 123456789 Pinza: 078

Foto de fondo:

DIAGNOSTICO DE REMISION: \*\*\*\*\* Datos de prueba \*\*\*\*\* --- no es información oficial.

SEDACION: Midazolam mg, Mepeidina mg, Propofol mg, Médico de Sedación: \*\*\*\*\* Datos de prueba \*\*\*\*\* --- no es información oficial.

EXAMEN EXTERNO: Region perianal sin lesiones, no se observan hemorroides externas, fisuras ni fistulas \*\*\*\*\* Datos de prueba \*\*\*\*\* --- no es información oficial.

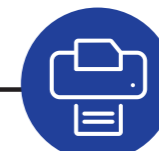TACTO RECTAL: Esfínter tónico, ampolla vacía, no se palpan lesiones \*\*\*\*\* Datos de prueba \*\*\*\*\* --- no es información oficial.

DIAGNOSTICO: No se observan hemorroides internos. No se observan masas, mucosa del canal anal normal. \*\*\*\*\* Datos de prueba \*\*\*\*\* --- no es información oficial.

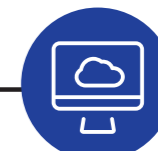SIGMOIDE: Se realizó examen desde el ano hasta el ciego, observando válvula ileocecal y orificio apendicular de aspecto normal.

FRASCOS DE BIOPSIA ENTREGADOS: COLONOSCOPIA TOTAL NORMAL \*\*\*\*\* Datos de prueba \*\*\*\*\* --- no es información oficial.

TRANSCRIBE: 1



Versión impresa



Versión Digital

